

## 7 Brustbehandlung

### 7.1.1 Ausstreichung

Mit den Fingern über das Sternum aufwärts und um die Mammae herum zurück.

### 7.1.2 Behandlung der axillaren Lymphknoten

Die fußwärtige Hand stützt - wenn erforderlich – die Brust, die kopfwärtige drainiert mit stehenden Kreisen den dorsalen Achselwulst, in der Axilla selbst und den ventralen Achselwulst.

### 7.1.3 Quergriffe in der Flanke

An der transversalen Wasserscheide beginnen. Der Griff endet in der Axilla. Im Bereich der weiblichen Brust werden die Daumen entweder abgespreizt oder angelegt, so dass die Mamilla ausgespart wird.

*Wenn erforderlich, kann der Therapeut die Patientin bitten mit der gegenüber liegenden Hand die Brust selbst anzuheben.*

### 7.1.4 Quergriffe über die Mamma

Quergriffe in diagonaler Richtung über die Mamma in Richtung Axilla, wobei die Mamilla in Form einer Hohlhand bzw. durch Abspreizen des Daumens ausgespart wird.

Meist zwei Ansätze pro Hand.

### 7.1.5 Behandlung unterer Brustkorb

Wechselweise Drehgriffe über den unteren Brustkorb von der Linea alba aus. In der Flanke übergehen in Quergriffe bis in die Axilla.

*Wegen der Form dieser Bahn, die einem großen „L“ entspricht, ist der Spitzname dieses Griffes entstanden: „Ludwig“*

### 7.1.6 Parasternale Lymphknoten

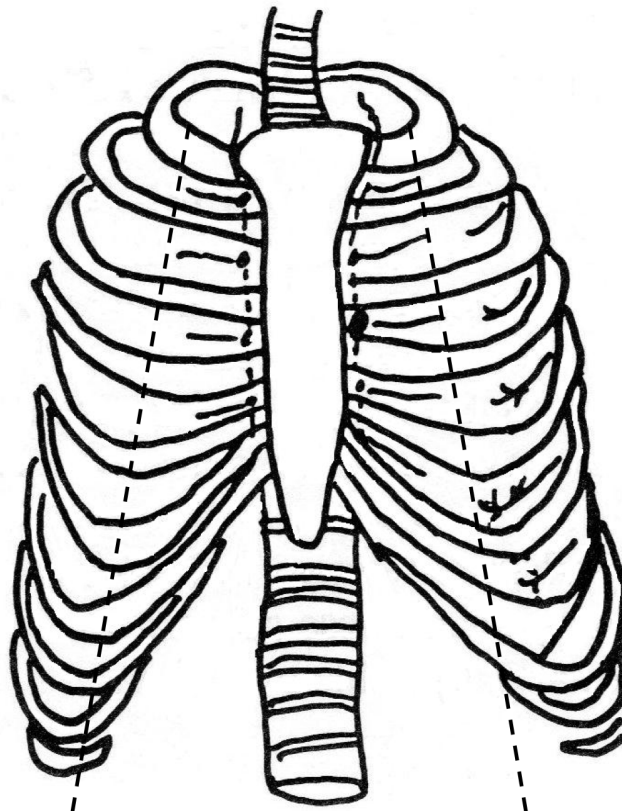
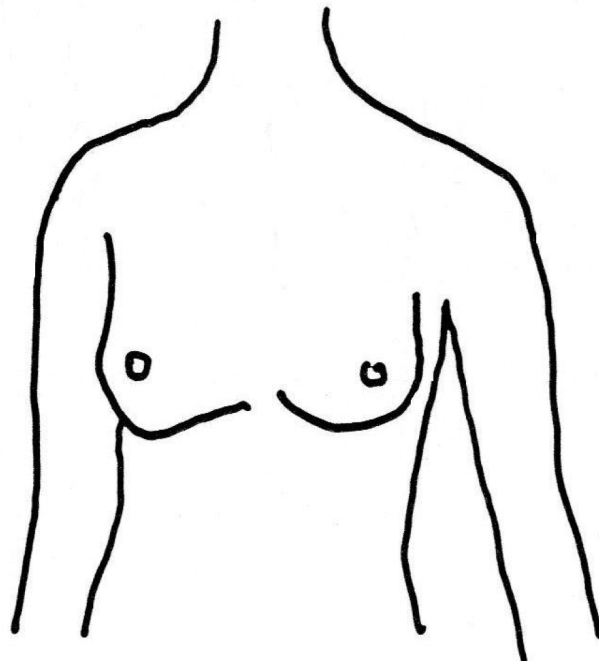
Mit steil aufgestellten Fingern Druck zwischen die Rippenansätze am Sternum, ähnlich der Behandlung der Intervertebrälräume bei der Thoraxbehandlung von dorsal.

### 7.1.7 Intercostalräume

Die ICR werden mit stehenden Kreisen behandelt. Die Finger sind steil aufgestellt, die acht Fingerkuppen stehen in einer Linie.

Der Druck ist in die Tiefe gerichtet.

Medial der Mamillarlinie ist die Ausdehnrichtung zu den parasternalen Lymphknoten, lateral dieser Linie zu den paravertebralen Lymphknoten gerichtet.



## Seitenwechsel

Alle Griffe von 7.1.2 an werden auf der anderen Seite wiederholt.

### 7.1.8 Abschlussgriff

Mit gleichzeitigen Daumenkreisen über den unteren Rippenbogen nach lateral, dann mit Schöpfgreifen an den Flanken aufwärts bis in die Axilla. Seitlich der weiblichen Brust werden die Daumen nicht eingesetzt.

### 7.1.9 Ausstreichung

Ausführung siehe oben.

---

Raum für persönliche Aufzeichnungen.

Asdonk Schule